Ein Fall

von

Peritheliom des Gehirns.

Mit Abbildungen.

Inaugural-Dissertation

zur

Erlangung der Doktorwürde

in der

gesamten Medizin

verfasst und einer

hohen medizinischen Fakultät

der

Kgl. bayr. Ludwig-Maximilians-Universität zu München

vorgelegt von

Gotthold Friedel

approb. Arzt aus Lennep.

München 1903.

Kgl. Hofbuchdruckerei Kastner & Callwey.

Ein Fall

von

Peritheliom des Gehirns.

Mit Abbildungen.

Inaugural-Dissertation

zur

Erlangung der Doktorwürde

in der

gesamten Medizin

verfasst und einer

hohen medizinischen Fakultät

der

Kgl. bayr. Ludwig-Maximilians-Universität zu München

vorgelegt von

Gotthold Friedel

approb. Arzt aus Lennep.

ACAD. MED. BAT. BIBL.

München 1903.

Kgl. Hofbuchdruckerei Kastner & Callwey.

Referent:

Herr Obermedizinalrat Prof. Dr. Bollinger.

Die in Folgendem zu beschreibende Geschwulst wurde zuerst als Gliom resp. Gliosarkom, später als Peritheliom aufgefasst. Vielleicht ist es nicht ohne Interesse, sie zu beschreiben und einige differentialdiagnostische Erörterungen anzuschliessen.

Aus dem Sektionsprotokoll führe ich die anatomische Diagnose an und Einzelheiten nur, soweit sie auf die vorliegende Arbeit Bezug haben.

„R., 71 Jahre alt, 48 Stunden nach dem Tode seciert[1]) von Herrn Prof. Dr. Schmaus auf dem Moosacher Friedhof (München) am 22. April 1901.

Schädel geräumig, symmetrisch, mässig dick. Dura mit dem Schädeldach leichtlöslich verwachsen; im Längsblutleiter nichts besonderes. Das Gehirn sehr voluminös, die Windungen mässig breit, in den Sulcis etwas seröse Flüssigkeit. Der Blutgehalt der weichen Häute gering; sie selbst an vielen Stellen durch Verdickung leicht milchig getrübt. Beim Eröffnen des Gehirns zeigen die Markmassen der Hemisphären sich mässig blutreich, sonst nichts besonderes. Die Ventrikel sind sehr stark erweitert, mit klarem serösen Inhalt gefüllt, das Ependym feucht, etwas aufgelockert, glatt.

Am hinteren Teil des Balkens und den oberen Bezirken der Vierhügel zeigt sich eine im ganzen etwa über walnussgrosse Geschwulstmasse, durch

[1]) Sections-Journal des pathol. Instituts No. 431, 1901.

welche die erhaltenen Partien des Balkens und die untersten noch erhaltenen Teile der Vierhügel miteinander verbunden sind. Die Geschwulst grenzt sich gegen die Umgebung nirgends scharf ab, ist von weicher, graugelber, markiger Beschaffenheit und von gleichmässiger Schnittfläche, jedoch etwas bröcklig, so dass offenbar konsistentere Partien derselben mit weicheren Stellen abwechseln. Die Geschwulst umgibt die durch den queren Hirnschlitz eintretenden Meningen.

Im Kleinhirn und in der Rautengrube findet sich nichts besonderes.

Anatomische Diagnose:

Gliom des hinteren Teiles des Balkens und der oberen Teile der Vierhügel. Compression der Vena magna Galeni. Hydrocephalus internus.

Nebenbefunde: Chron. parenchymatöse Nephritis; Cor adiposum; Stauungsorgane.

Neben dem eben erwähnten makroskopischen Aussehen des Tumors ergibt die mikroskopische Untersuchung folgendes:

Bei geringer Vergrösserung ($^{40}/_{1}$) erkennt man, wie eine Fläche Hirngewebes, das teils noch Faserung erkennen lässt, an anderen Stellen aber molekulär zerfallen ist, von Gefässen durchzogen wird, die meist senkrecht, selten längs getroffen sind. Sie sind fast durchweg ziemlich dickwandig und mit Blut gefüllt, einige sind erweitert. Um fast alle Blutgefässe — nur einige liegen frei in der Hirnsubstanz — lagert sich ein Mantel von Zellen, die unmittelbar um die Gefässe herum eine

dichtere Zone erkennen lassen. Wo die Zellmäntel ineinander überfliessen, bildet sich eine sarkomähnliche Zellmasse. Meist hören die Wucherungszonen gegen das Hirngewebe in, den Gefässen nach aussen entsprechenden, concentrischen, gut abgrenzbaren Zonen auf, ein allmählicher Uebergang findet sich seltener, an anderen Stellen schiebt sich die Geschwulstmasse in Zellsträngen und Nestern zwischen noch intakten Strängen des Hirngewebes vor. Was die Anzahl der Blutgefässe betrifft, so zeigt ein Vergleich mit denen der normalen Hirnsubstanz, dass dieselben nicht wesentlich vermehrt sind.

Einzelheiten ergeben sich erst bei stärkerer Vergrösserung ($^{300}/_{1}$). Es zeigen dann alle Gefässe einen deutlichen Endothelbelag, der bei einigen mehrschichtig ist. Grössere Gefässe zeigen eine deutliche Media. Die spärlich vorhandenen Capillaren bilden an einigen Stellen stark erweiterte Hohlräume. Alle Gefässe sind strotzend mit Blut gefüllt, was man an der Gestalt der roten Blutkörperchen erkennt, die sich gegenseitig polygonal gedrückt haben. Ganz vereinzelt haben die roten Blutkörperchen einmal die Gefässwand durchbrochen und durchsetzen frei die Geschwulstmasse. Es sind frische Blutungen, da die Blutkörperchen noch gut erhalten sind. Nur an einer Stelle findet sich spärlich zwischen den Parenchymzellen zerstreutes, gellbbraunes Pigment, offenbar das Zerfallsprodukt einer früheren Blutung. Ein Teil des Pigmentes ist von den Zellen des Tumors aufgenommen worden.

Hyaline Entartung oder Verkalkung der Ge-

fässwände findet sich nicht, dagegen erscheinen einige durch neugebildetes Bindegewebe verdickt. Viele Gefässe zeigen einen deutlichen adventitiellen Lymphraum. Aus der ganzen Anordnung der Gefässe geht hervor, dass die grösseren präformiert waren und sich an der Geschwulstbildung nicht beteiligt haben, dass andere sekundär sich erweitert haben und dass später nur noch einige kleinere Gefässe und Capillaren neu hinzu gekommen sind.

Das von den Gefässen aus in das Parenchym der Geschwulst sich erstreckende Stroma ist spärlich. Es besteht meist nur aus ganz schmalen Bindegewebsstreifen mit stäbchenförmigen, dunklen Kernen. An einzelnen Stellen lässt sich verfolgen, wie das Stroma der Geschwulst in das Stroma der normalen Hirnsubstanz übergeht. Manchmal geht auch das Stroma ohne scharfen Uebergang in die vielgestaltigen Zellen resp. Kerne des Parenchyms über. Die langen, dünnen und dunkeln Kerne des fertigen Bindegewebes werden dann allmählich kürzer und heller, bis sie unmerklich in die anderen Kernformen sich verlieren. Ein Teil des Stromas ist also, wie auch die meisten Gefässe, präexistierend, während ein zweiter, noch nicht so differenzierter Teil offenbar neu gebildet wurde.

Bezüglich der Grösse, Form und Anordnung der Parenchymzellen der Geschwulst herrscht grosse Mannigfaltigkeit.

Die Grösse bewegt sich im allgemeinen zwi- 3—12 μ, doch kommen vereinzelt auch viel grössere Formen vor, bis 24 μ, und einige mit deut-

lich begrenztem Zellleib haben sogar einen Durchmesser von über 30 μ. Meistens wechseln Komplexe grosser Zellen mit solchen kleiner Zellen ab, doch kommen auch ganz regellos grosse neben sehr kleinen Formen vor.

Besonders hervorzuheben ist die Lagerung und die Form der Zellen um die Gefässe. Sie sind mittelgross, zeigen epithelartige Aneinanderlagerung und sind radiär gegen das Lumen gerichtet. Unmittelbar um die Gefässe zeigen die Kerne Eiform bis Keilform; ihre Spitze ist dem Gefässlumen zugewendet. Peripherwärts werden die Kerne runder. Sie sind durch eine spärliche, strukturlose Zwischensubstanz miteinander verkittet. Die Mächtigkeit dieser Zellmäntel schwankt zwischen 1—4 Zellen. Von dem übrigen Geschwulstparenchym ist diese dichter geschlossene Zellschicht meist durch einen Spaltraum getrennt, ebenso, wie sich um die Gefässe herum, wie schon erwähnt, ein perivaskulärer Lymphraum zeigt. Mit Endothelien sind diese Räume nicht ausgekleidet, was ja bei einer Neubildung auch nicht die Regel ist. Mag es sich hier um wirkliche Lymphräume handeln, oder um Kunstprodukte, erzeugt durch die schrumpfende Wirkung des Alkohol, so beweisen diese jedenfalls einen festeren epitheloiden Zusammenschluss der Zellelemente um die Gefässe.

An anderen Stellen gehen von diesen dichten Zellkränzen zwischen lockerem Bindegewebe dichte Zellzapfen in die Geschwulst hinein, so dass bei senkrechten Schnitten gegen diese Stränge carcinomähnliche Zellnester erscheinen. Auch

hier haben sich die Zellkerne fester gegeneinander gepresst und in ihrer Form gegenseitig beeinflusst. Derartige dichtere Zellzusammenschlüsse finden sich auch unabhängig an anderen Orten der Geschwulst.

Im übrigen Parenchym wechseln Stellen, an denen die Zellen sehr dicht stehen, mit solchen ab, an denen deutliche Zwischenräume zwischen den einzelnen Zellen erkennbar sind. Nur an letzteren ist die schlecht mit Eosin tingierbare spärliche Protoplasmasubstanz des Zellkörpers zu erkennen. In seltenen Fällen ist diese rund, öfters polymorph, manchmal mit plumpen Ausläufern versehen. Ganz vereinzelt zeigen sich einmal längere, feine Ausläufer, die mit denen anderer Zellen in Verbindung zu stehen scheinen. Häufig fehlt ein Zellkörper ganz.

Ausserdem gewahrt man stellenweise zwischen den Zellen eine zerfallene Masse oder ein spärliches Fasernetz, das sich durch die Weigertsche Gliafärbung als Rest der Hirnsubstanz erweist; dazwischen zeigen sich ganz vereinzelt gequollene Gliafasern, die sich durch ihre blaue Färbung verraten.

An den lockerer gewachsenen Partien des Tumors sind die Zellkerne im allgemeinen etwas grössere als an den dichterstehenden, doch lässt sich sonst über die Grösse nur sagen, dass dicht nebeneinander die verschiedensten Grössenunterschiede vorkommen.

Die Form der Kerne ist kreisrund bis oval. Manchmal haben sie sich, wie schon hervorgehoben wurde, durch Druck gegenseitig beeinflusst,

an wieder anderen Stellen werden sie länger und gehen allmählich in die stäbchenförmigen Bindegewebszellen des Stromas über. Bisweilen kommen sehr grosse Kernformen mannigfacher Gestalt vor, die das zwei- und dreifache der Durchschnittsgrösse ausmachen. Die Kernmembran ist überall deutlich begrenzt. Der Gehalt an chromatischer Substanz ist bei den einzelnen Kernen sehr verschieden. Manche bilden helle, durchsichtige Bläschen, andere sind ganz dunkel gefärbt und fast undurchsichtig. Bei ersteren gewahrt man häufig ein Chromatingerüst. Bei fast allen Kernen sieht man, meist in der Mitte, das Kernkörperchen, in anderen steigt ihre Zahl auf drei. Neben versprengten grossen Chromatinpartikeln finden sich in den meisten Kernen reichlich kleine Chromatinkörner.

Kerne, in den verschiedenen Stadien der Teilung begriffen, findet man reichlich in allen Teilen der Geschwulstmasse. Manchmal findet man zwei bis drei Kerne, deren Teilung eben beendet ist, dicht aneinander liegen; die Zelle selbst zeigt keinerlei Einschnürungen. Andererseits gewahrt man die verschiedensten Stadien des Zerfalls, so dass es oft nicht möglich ist, karyomitotische von karyolytischen Formen zu unterscheiden. So sieht man Zellen, in denen der Kern mancherlei unregelmässige Abschnürungen zeigt, die wohl eher als Vorstufen des Zerfalls aufzufassen sind. Ganz vereinzelt zeigen sich stark gefärbte, sehr grosse Kerne mit fast undurchsichtigen Chromatinanhäufungen, die vielleicht Riesenmitosen sind. Diesen fehlt meist ein deutlicher Zellkörper. Es kom-

men auch Zellen vor, die das doppelte und dreifache der gewöhnlichen Grösse ausmachen, deren Zellleib scharf begrenzt und gut färbbar ist und die einen sehr grossen Kern mit deutlichem Kernkörperchen haben. Verschiedentlich sieht man eine ausserordentlich grosse Zelle, zuweilen mit helleren Flecken im Protoplasmateil (Fettvacuolen?) und sehr grossem, ganz unregelmässig gestaltetem und im einzelnen vielfach zerklüftetem Kernkonglomerat. Zuweilen zeigen die grossen, gut färbbaren und scharf begrenzten, rundlichen bis ovalen Zellkörper eine deutliche konzentrische Schichtung. Vielleicht bilden diese grossen Zellgebilde den Uebergang zu Corpora amylacea, deren ich zwei an der Grenze der Geschwulst gegen die Hirnsubstanz gefunden habe.

Ueberall an dieser Grenze, wo die wuchernde Zellmasse den Blutgefässen gegenüber zu sehr ins Uebergewicht kommt und die Ernährung infolgedessen leidet, treten die mannigfachsten Kernnekrosen auf. Es sind dies offenbar die Bezirke, die im Sektionsbericht als „bröcklige, etwas konsistentere Partien" hervorgehoben sind. Mit starken Vergrösserungen kann man an diesen Stellen die verschiedensten Formen der Karyolysis und Karyorhexis erblicken. Neben den bekannten Erscheinungen der Karyolyse sieht man die reichen Formen des Kernzerfalls. Teils kommt es zu einer Vermehrung des Chromatingehaltes, teils zu einer Verminderung. Dicke, plumpe, halbmondförmige und andere Formen annehmende Chromatinkörper lagern regellos in den Kernen, an anderen Stellen

haben sie sich der Kernwand angelegt. Es handelt sich hier wohl um Gerüst- und Kernwand-Hyperchromatosen. Dann wieder zeigt die chromatische Substanz das Bestreben, in gröberen oder feineren Klümpchen die Kernmembran zu verlassen und zieht diese nach allen Seiten mit, so dass ein ganz zerklüftetes Aussehen des Kernes entsteht oder wenigstens eines Kernes mit mannigfachen Auswüchsen. Schliesslich sind die Kernwände ganz aufgelöst, man sieht nur grössere und kleinere, noch gut tingierbare Klümpchen, die manchmal durch Spangen und Brücken verbunden sind und in ihrer Anordnung noch der früheren Lage eines Kernes entsprechen. Allmählich werden auch diese spärlicher, bis sie ganz verschwinden.

Stellenweise findet sich an den Randpartien des Tumors kleinzellige Rundzelleninfiltration mässigen Grades, die offenbar als eine Reaktion des Gehirngewebes gegen die vordringende Geschwulst anzusehen ist. Dass die angrenzende Hirnmasse ebenfalls der Nekrose anheim fällt, rührt von dem direkten Druck der Geschwulst her und ausserdem davon, dass sich die Geschwulstzellen um die Gefässe herumlagern und so dem normalen Hirngewebe die Ernährungsflüssigkeit entziehen.

Da der Tumor seinen Sitz im Gehirn hat, so kommt differentialdiagnostisch zuerst Gliom in Betracht. Im Sektionsbericht wird hervorgehoben, dass die Geschwulst sich nirgends gegen die Umgebung scharf abgrenzt. Borst schreibt bezüglich dieses Verhaltens der Gliome (Borst,

die Lehre von den Geschwülsten, Bd. I, S. 247): „Makroskopisch stellen sich die Gliome als ganz charakteristische Geschwülste dar, denen vor allem eigentümlich ist, dass sie nicht wie die übrigen Tumoren des Zentralnervensystems (Sarkome, metastatische Krebse, Endo- und Peritheliome) als scharf umschriebene, von der Umgebung durch eine ödematös-haemorrhagische Erweichungs- und Zerfallszone abgesetzte Knoten auftreten, sondern in ganz allmählichem, schwer bestimmbarem Uebergang in die normale Substanz des Gehirns oder Rückenmarks eingesetzt erscheinen.“ Weiter heisst es im Sektionsbericht: Die Geschwulst umgibt die durch den queren Hirnschlitz eintretenden Meningen. Darüber sagt Borst (S. 249): „Zum Unterschied von den Sarkomen greift ein Gliom sehr selten auf die Häute des Zentralnervensystems über, niemals aber geht es über die durch die Meningen gegebenen Grenzen hinaus.“ Die Schnittfläche des Tumors zeigt eine weiche, graugelbe, markige Beschaffenheit. Nach Borst können Gliome entweder grau oder rötlichgrau und leicht durchscheinend, wie die Hirnrinde aussehen, oder mehr grauweisslich sein und dann an das Markgewebe erinnern. Makroskopisch kann der Tumor also wohl als Gliom gelten.

Mikroskopisch wäre die Diagnose Gliom gesichert, wenn die Weigert'sche Gliafärbung ein positives Ergebnis gehabt hätte. Dass sie wiederholt nicht gelang, darf nicht gegen Gliom sprechen. Ob medulläre Gliome infolge ihres schnellen Wachstums einmal gar keine Gliafasern

bilden, ist noch nicht erwiesen, zum anderen aber sind Gliafasern sehr hinfällige Gebilde, die sich oft nicht färben lassen, weil sie eben gar nicht mehr vorhanden sind. Dürck sagt darüber (Lehmann's Atlant. Bd. XXII S. 278): „Die Glia ist, wie in dem normalen Centralnervensystem, so auch in den aus ihm hervorgehenden Geschwülsten ein ungemein hinfälliges und zu cadaverösen Veränderungen neigendes Gewebe, so dass infolge von postmortalen Auflösungsvorgängen oder bei ungeeigneter Fixation und Färbung die Fasern oftmals nicht mit der wünschenswerten Deutlichkeit hervortreten oder selbst ganz zu einer homogenen oder feinkörnigen Masse verklebt erscheinen können." Nun sind allerdings einige dicke, blaue Fasern in Präparaten, die nach Weigert gefärbt sind, vorhanden, doch sind dies offenbar nur Reste noch vorhandenen, präexistenten Neurogliagewebes. An Haematoxylin-Eosin-Präparaten zeigt sich eine zerfallene Zwischensubstanz, die sich bei Weigert-Färbung als restierendes Nervengewebe erweist. Höchstwahrscheinlich sind also Gliafasern nicht vorhanden gewesen.

Die Gliome zeichnen sich besonders durch infiltratives Wachstum aus. Borst schreibt darüber (Bd. I, S. 249): „Vielfach findet sich dabei eine Zusammenordnung der vordringenden Gliaelemente in kleine Gruppen, Streifen, Ketten oder Häufchen, wie man sie als die sog. Körnerhäufchen schon in der normalen Hirnsubstanz findet; in Gliomen sind die Häufchen nur dichter." Der vorliegende Tumor zeigt an manchen Stellen ein derartiges Wachstum.

Auch die Zellform spricht nicht gegen Gliom. Wenn auch für die Gliome meist ein einheitlicher Zelltyp vorherrscht, so wird doch von manchen Autoren zugegeben, dass die mannigfachsten Formen nebeneinander vorkommen. Borst sagt auf S. 256, Bd. I, seiner „Lehre von den Geschwülsten“: „Freilich kommen auch in einfachen Gliomen, noch mehr aber in den zahlreichen sarkomähnlichen Formen des Glioms, Abweichungen vom Typus der Gliazelle vor, so zwar, dass auch spindelige Formen und polymorphe Elemente mit hellen, fast bläschenförmigen, oft in der Mehrzahl vorhandenen Kernen nicht selten beobachtet werden; jedoch zeigen dann wieder andere Elemente den Charakter der Gliazellen deutlicher (stark granulierte, kleine, rundliche oder kurzovale Kerne mit entsprechender Form des meist spärlichen Protoplasmas), und vor allem lassen sich in wirklich gliösen Geschwülsten auch an den atypischen Zellen fast immer die charakteristischen Fortsätze nachweisen. Sarkomzellen haben ja gelegentlich wohl auch Fortsätze, aber sie treten (Stroebe) in geringerer Anzahl auf und sind nicht so lang und starr und gleichmässig fein, wie die Gliafasern.“

Vielleicht handelt es sich also um eine sarkomartige Form des Glioms. Auch hier führe ich einige Worte von Borst an (Bd. I, S. 506): „Sehr interessant ist die Frage, ob es auch Gliosarkome gibt, in welchen die Ausbildung von Gliafasern (Fortsätzen der Gliazellen) gänzlich unterbleibt, in denen also die Ausreifung der Elemente auf einer sehr niedrigen Stufe der Entwicklung

Halt macht. Es ist schon früher hingewiesen worden, dass es Sarkomformen im Zentralnervensystem gibt, die bezüglich des infiltrativen Wachstums und wegen des mangelnden Hinausgreifens über die, durch die äusserste Lamelle der Pia gegebenen Grenzen sich wie Gliome verhalten, Sarkomformen, die aber der fortsatzreichen Astrocyten entbehren, überhaupt keine Gliafasern entwickeln. Angesichts solcher Formen ist es fraglich, ob es nicht doch auch faserlose Gliosarkome gibt."

Was liesse sich eventuell gegen die Diagnose Sarkom einwenden? Ein Sarkom wird nicht an den Meningen Halt machen (mit der eben erwähnten Einschränkung); ein Sarkom hat keine so regelmässige Anordnung meist schon präexistierender Gefässe. Die Blutgefässe der Sarkome sind meist Endothelrohre in allen Stadien der Ektasie, z. T. fehlen gar die Endothelien, und die Blutzufuhr geschieht frei schwischen den Parenchymzellen. Vielleicht könnte man noch anführen, dass Sarkome, wie auch Gliome, vorwiegend in der Jugend vorkommen, während die vorliegende Geschwulst sich bei einem 71jährigen Manne vorfand.

Man kann nun den Tumor auch als Neubildung auffassen, die aus der Wucherung der Blutgefässperithelien hervorgegangen ist. Dass beim Peritheliom ganz dieselben Zellformen wie beim Gliome vorkommen können, ist bekannt. An Stellen, wo die dichtgedrängten Zellmassen verschmolzen sind, ist eine sarkomähnliche Masse entstanden. An anderen Stellen hat sich das

bindegewebige Stroma stärker differenziert, bildet Balken und Maschen und zwingt das Parenchym zu carcinomähnlicher Anordnung. Das sind Bilder, die recht gut für die Klasse der Endothelgeschwülste passen. Sagt doch Dürck darüber (in Lehmann's Atl. Nr. XXII S. 369): „Dieselben [d. h. die Endotheliome] stehen gewissermassen in der Mitte zwischen den bindegewebigen und den epithelialen Neoplasmen; während sie sich in genetischer Beziehung mehr der ersteren Gruppe nähern und infolgedessen auch vielfach nur als eine Unterabteilung der Sarkome aufgefasst worden sind, müssen sie nach ihrem morphologischen Verhalten vielfach mehr den carcinomatösen Neubildungen zur Seite gestellt werden." Da jedoch die Genese des Tumors nicht mit Sicherheit auf die Perithelien der Gefässe zurückzuführen ist, so ist auch die Diagnose Peritheliom nicht mit Sicherheit zu stellen.

Herrn Obermedizinalrat Professor Dr. Bollinger als Referenten und Herrn Professor Dr. Schmaus, der mir die vorliegende Arbeit überwies und durchsah, spreche ich hiermit meinen besten Dank aus.

Lebenslauf.

Am 21. Januar 1876 wurde ich, Gotthold Friedel, protest. Konfession, als Sohn des Kaufmanns Emil Friedel zu Crimmitschau im Königr. Sachsen geboren. Später nach Lennep in der Rheinprovinz verzogen, besuchte ich dort das Realgymnasium bis zum Zeugnis für den einjährigen Militärdienst (Ostern 1892). Das Zeugnis der Reife erhielt ich auf dem Realgymnasium zu Barmen Ostern 1895. Ich wurde dann Kaufmann, bis ich Ostern 1897 in das Gymnasium zu Mülheim a. d. Ruhr als Hospitant eintrat und Ostern 1898 das Zeugnis der Reife eines Gymnasiums erwarb. Im Sommer 1898 genügte ich meiner halbjährigen Dienstpflicht mit der Waffe beim Infanterieregiment Nr. 160 in Bonn. Nach dreisemestrigem Studium bestand ich daselbst das Tentamen physicum (Ostern 1900). Bis Herbst 1901 studierte ich dann in München, Winter 1901/02 in Berlin und kehrte im Frühjahr 1902 nach München zurück. Mein Staatsexamen beendigte ich hierselbst am 15. Mai 1903.

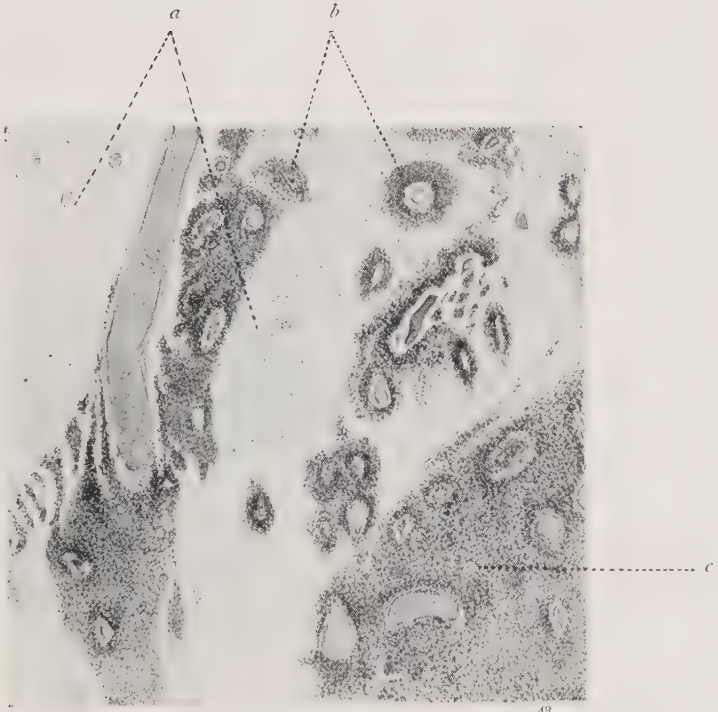

Fig. I.

a Gehirnsubstanz, teils normal, teils in Zerfall begriffen.

b Blutgefässe mit dichten Zellmänteln.

c Die Zellmäntel sind in eine sarkomähnliche Masse zusammengeflossen.

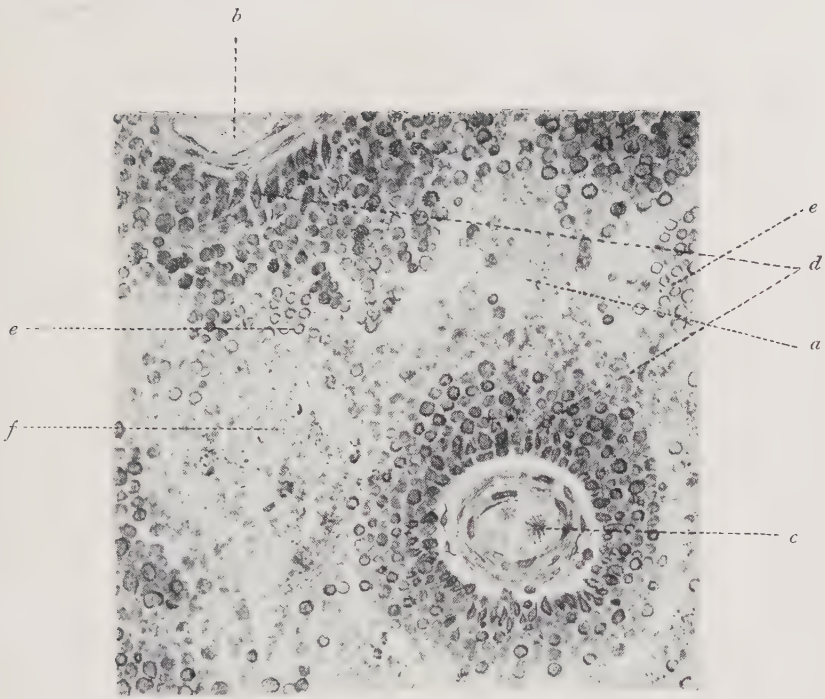

Fig. II.

a Letzte Reste der Gehirnsubstanz.

b Blutgefäss.

c Gerinnungscentren in einem Blutgefäss.

d Epithelartig angeordnete Tumorzellen.

e Necrotische und daher nicht mehr tingierbare Kerne.

f Zerfallene Kerne.

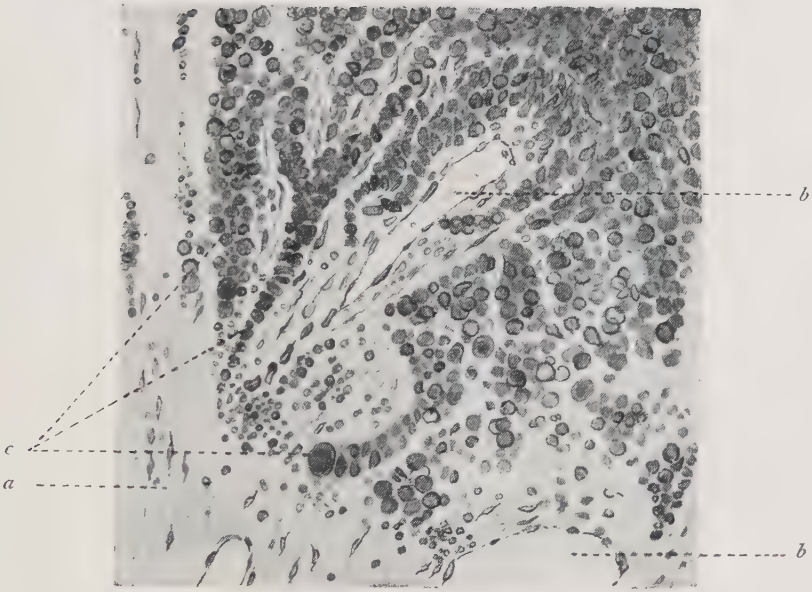

Fig. III.

a Normale Gehirnsubstanz.

b Blutgefässe.

c Carcinomähnlich wachsende Geschwulstpartieen.

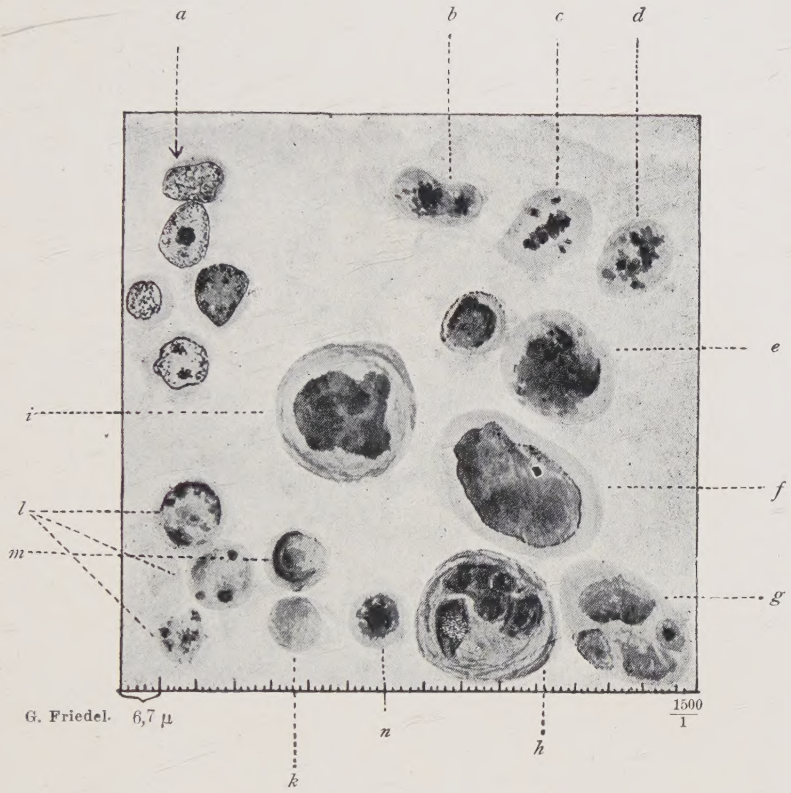

Fig. IV.

a Allgemeiner Kerntypus des Tumors; Kerne der Durchnittsgrösse, z. T. mit Andeutungen von Zelleib. Die meisten Kerne chromatinarm.

b-c In atypischer Mitose begriffene Kerne.
b Asymmetrische Mitose,
c Aequatorialplatte mit versprengten Chromosomen.

d Irregulär gestaltete Mitose mit zerfallenen Chromosomen.

e Riesenmitose.

f-i Sehr grosse Zellformen,
f mit Riesenkern,
g mit 4 Kernen,
h ebenfalls,
i mit hyperchromatischer Riesenmitose und Verklumpung der Schleifen. Die Zelleiber von *h* und *i* zeigen deutliche Schichtung.

k Karyolyse (Kern nicht mehr tingierbar).

l Verschiedene Stadien der Karyorhexis.

m Kernwandhyperchromatose.

n Gerüsthyperchromatose.